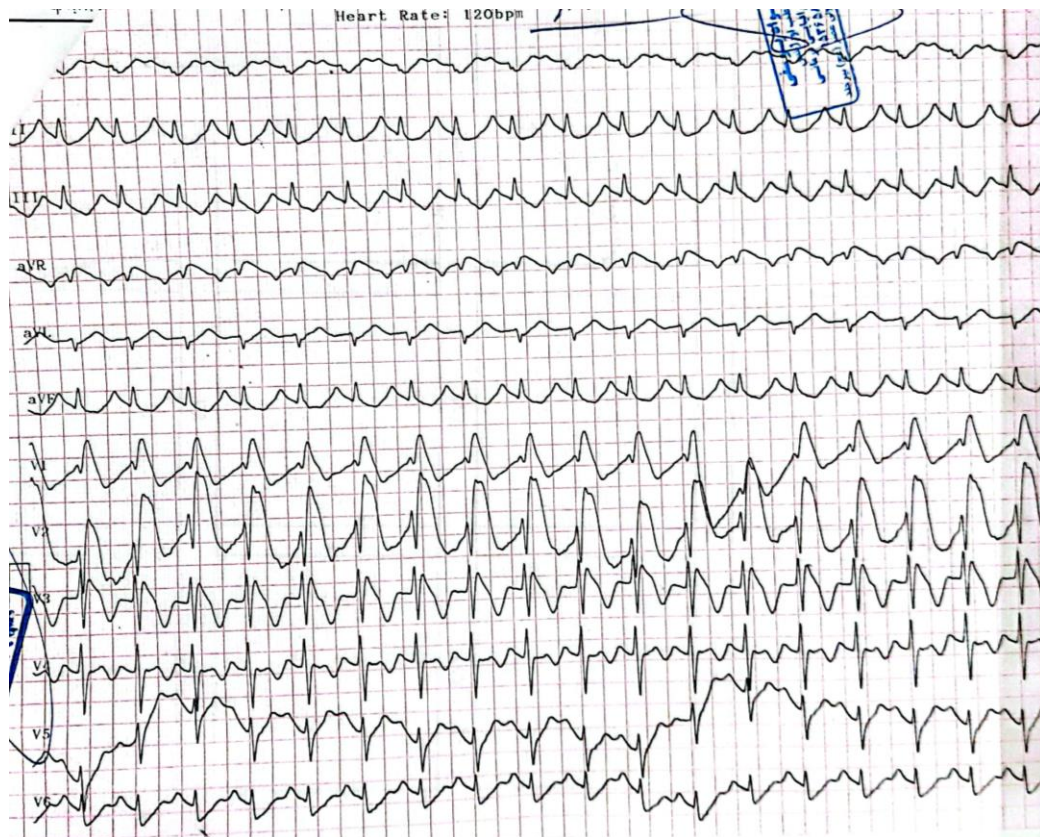
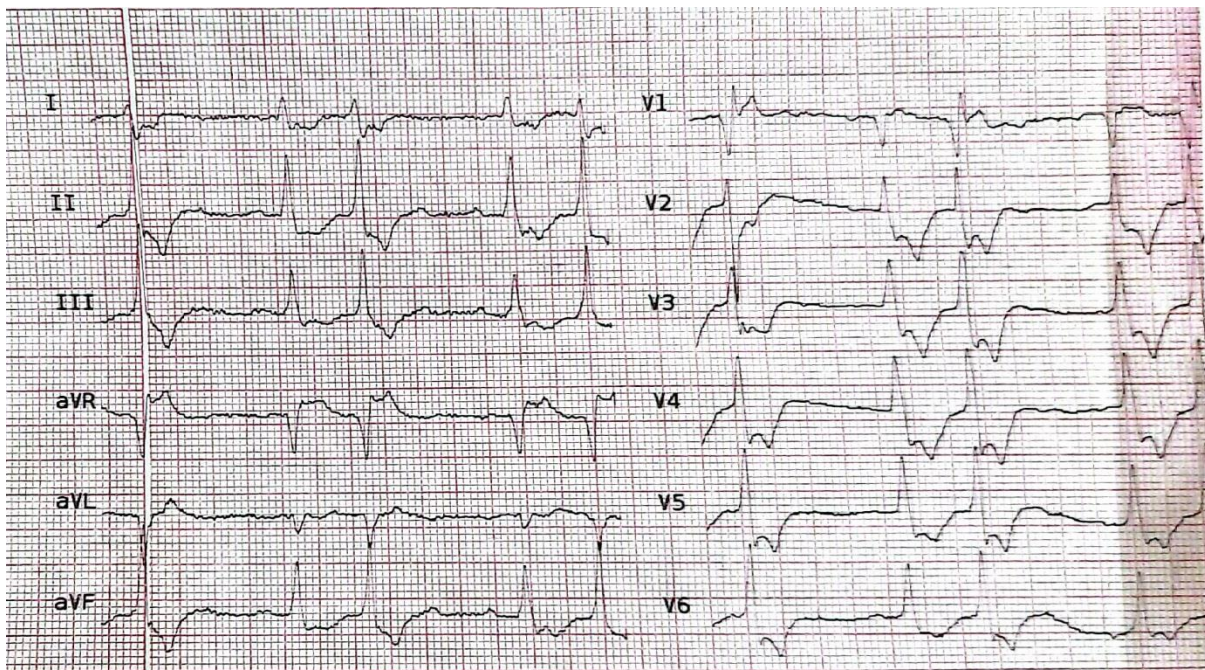


بیمار خانم ۶۸ سال با ایست قلبی تنفسی و بعد از احیا نوار قلب ها (بیمار معتاد با متادون تست کوید مثبت)



By: Dr Kazemi T Cardiovascular Diseases Research Center, Birjand University of Medical Sciences, Birjand, Iran 1400/11

نوار اول بعد از CPR و برگشت بیمار



By: Dr Kazemi T Cardiovascular Diseases Research Center, Birjand University of Medical Sciences, Birjand, Iran 1400/11