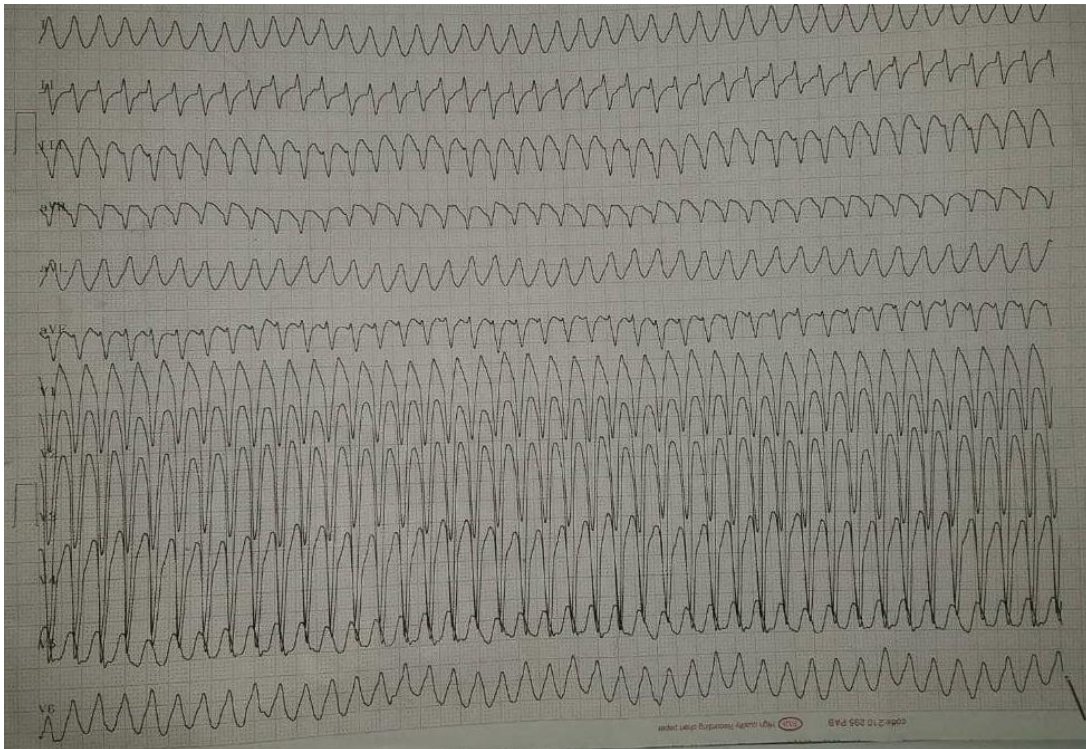


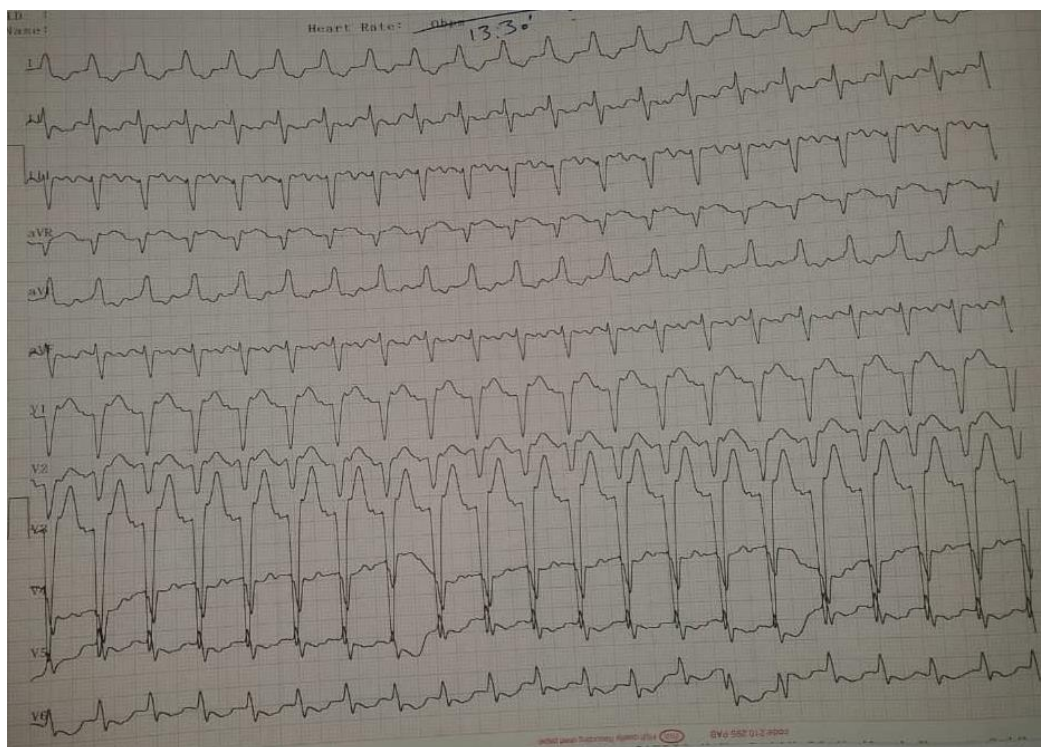
بیمار آقای ۶۲ ساله، برونشیت مزمن، به علت سنکوپ مراجعه کرده است.

نوار هنگام تپش قلب (در آمبولانس گرفته شده)



By: Dr Azdaki.N Cardiovascular Diseases Research Center, Birjand University of Medical Sciences, Birjand, Iran 1401/04/06

نوار بعد از کنترل تپش قلب



By: Dr Azdaki.N Cardiovascular Diseases Research Center, Birjand University of Medical Sciences, Birjand, Iran 1401/04/06