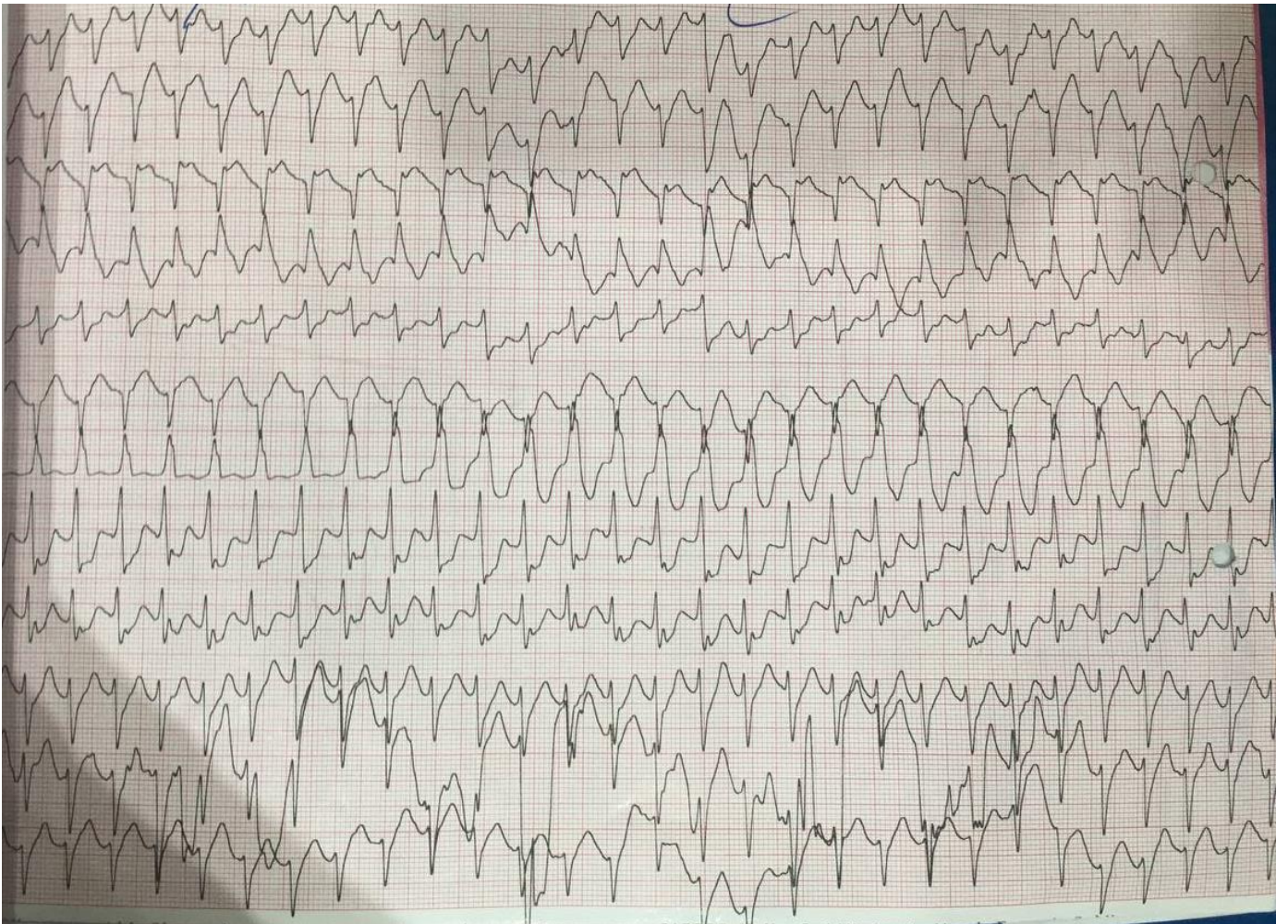
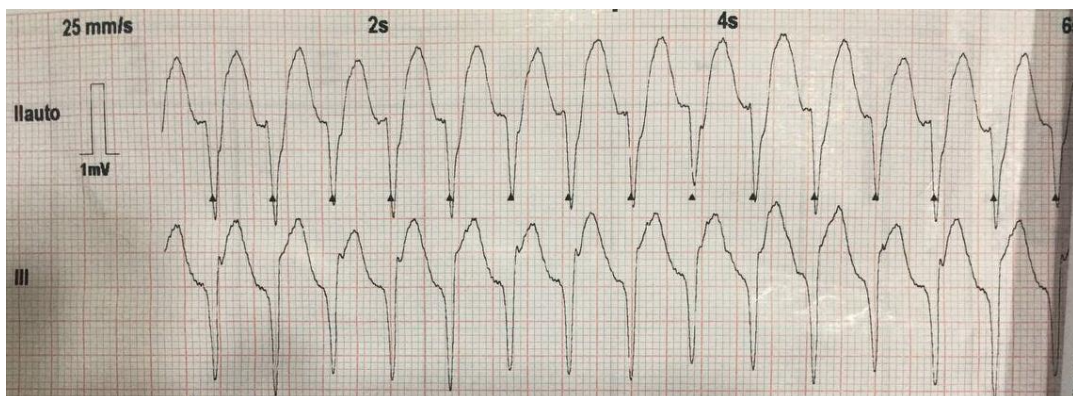


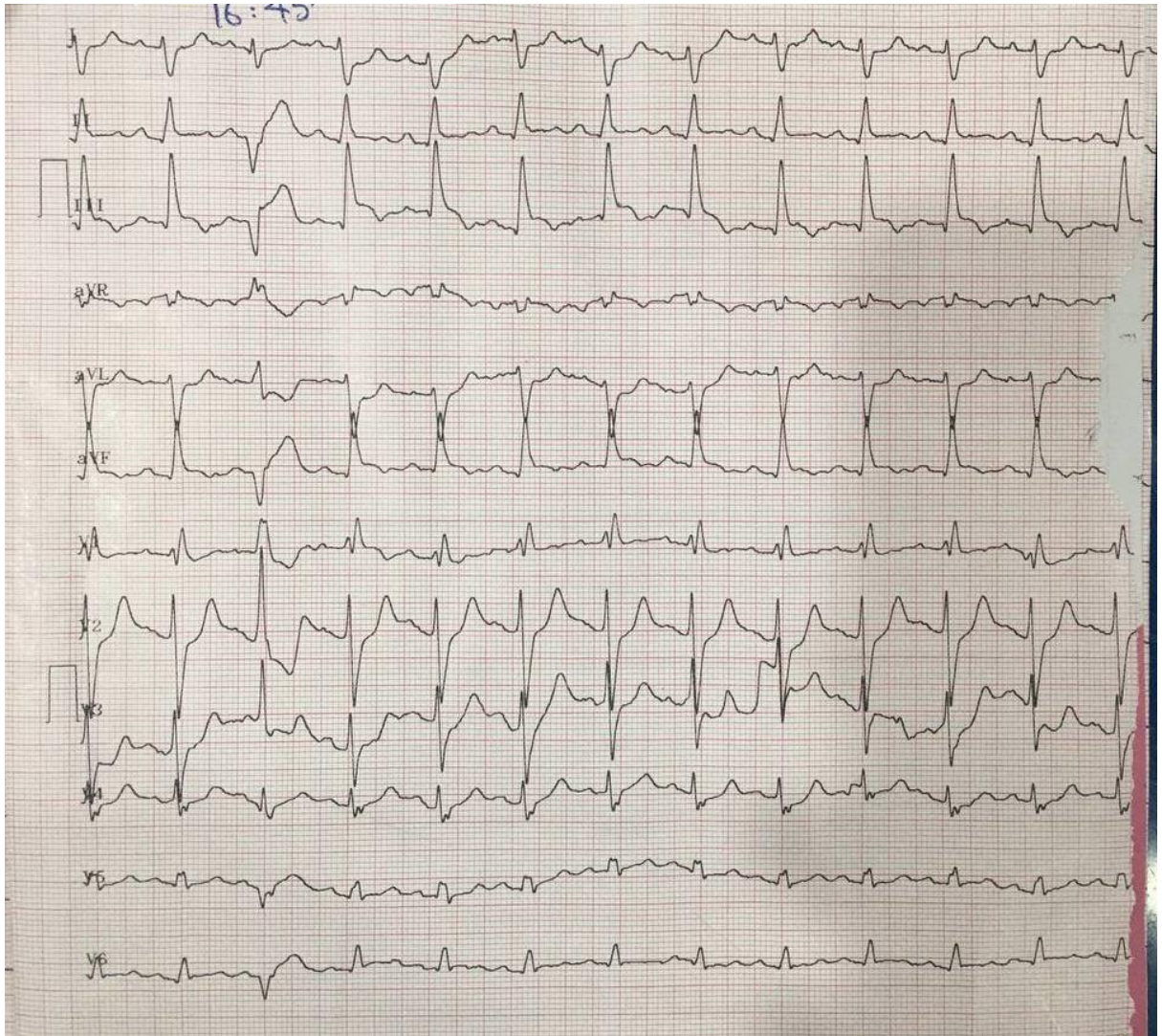
آقای ۷۷ ساله به علت تپش قلب و درد قفسه سینه با سابقه PCI قبلی



HR=170, BP= $\frac{180}{100}$



تراسه مانیتورینگ بعد از تزریق 150mg آمیودارن



بعد از تزریق دوز دوم آمیودارن