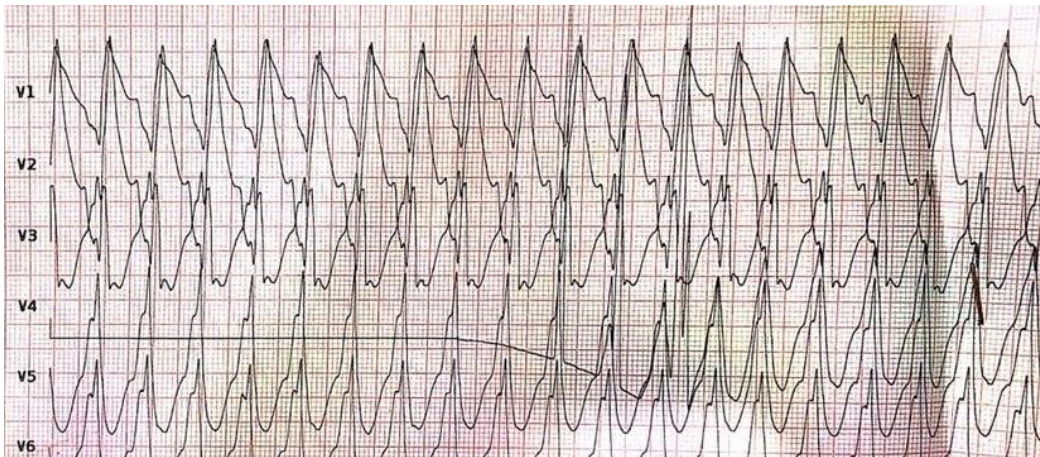
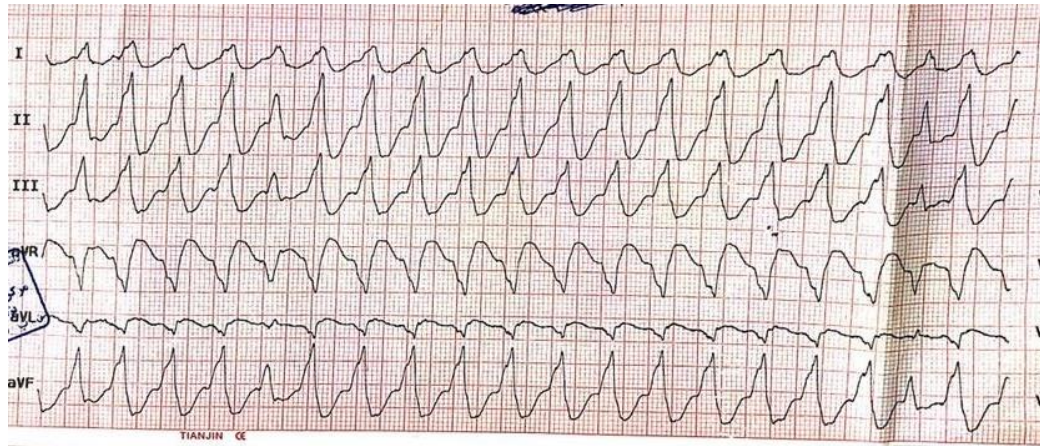


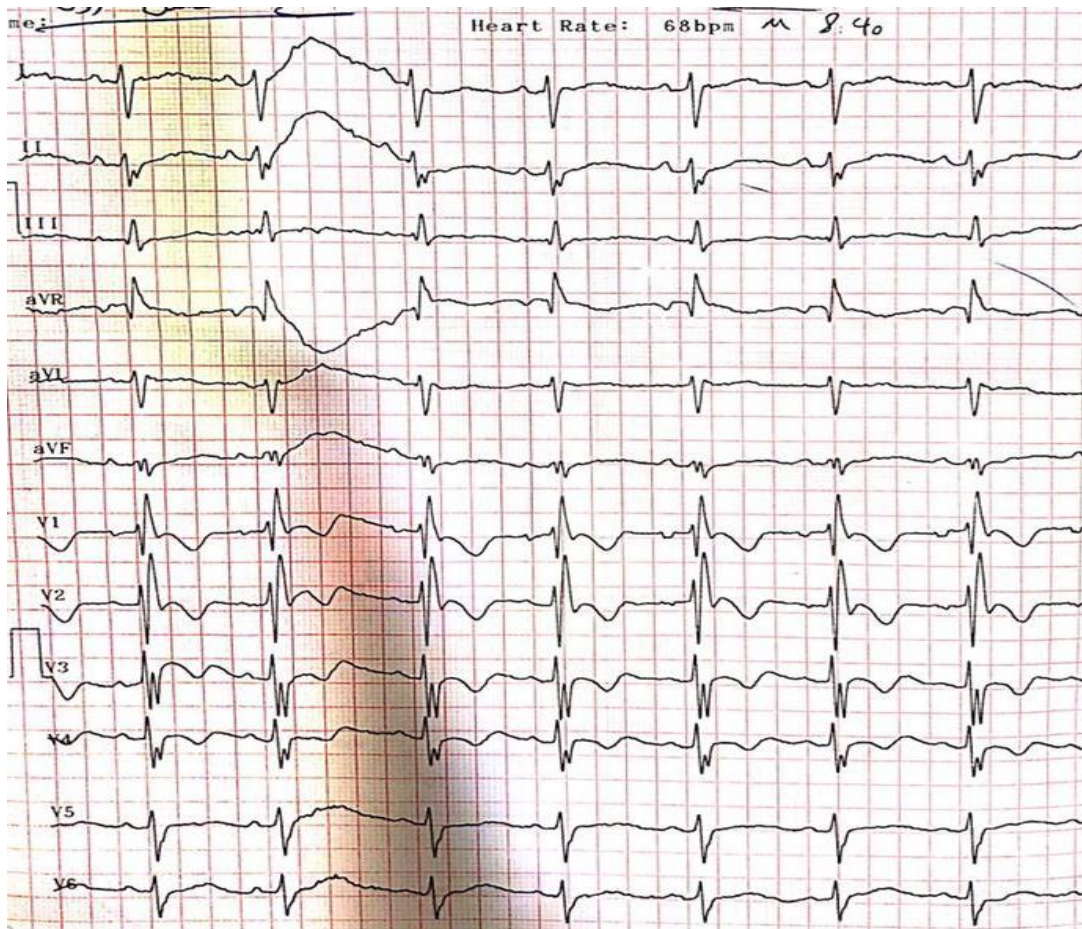
آقای ۴۶ ساله با سابقه TOF که ۲۷ سال قبل تحت عمل جراحی قرار گرفته و ۱۴ سال قبل مجدداً عمل جراحی TOF تکرار شده است. به علت VT مکرر ۱۲ سال قبل و ۸ سال قبل جهت بیمار ICD گذاشته شده است، در حال حاضر به علت طپش قلب شدید مراجعه کرده است.

نوار قلب ابتدایی : VT



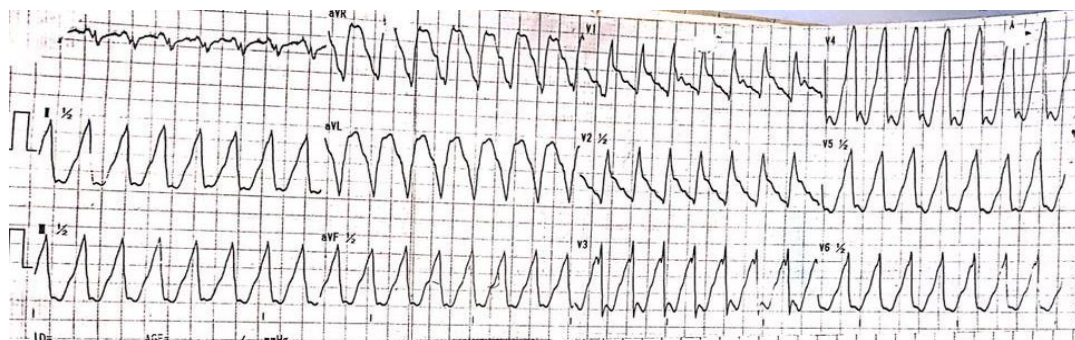
By: Dr Kazemi T Cardiovascular Diseases Research Center, Birjand University of Medical Sciences, Birjand, Iran 1400/11

نوار قلب بیمار بعد از تزریق آمیودارون



By: Dr Kazemi T Cardiovascular Diseases Research Center, Birjand University of Medical Sciences, Birjand, Iran 1400/11

نوار قلب آریتمی بیمار سال ۱۳۸۸



By: Dr Kazemi T Cardiovascular Diseases Research Center, Birjand University of Medical Sciences, Birjand, Iran 1400/11