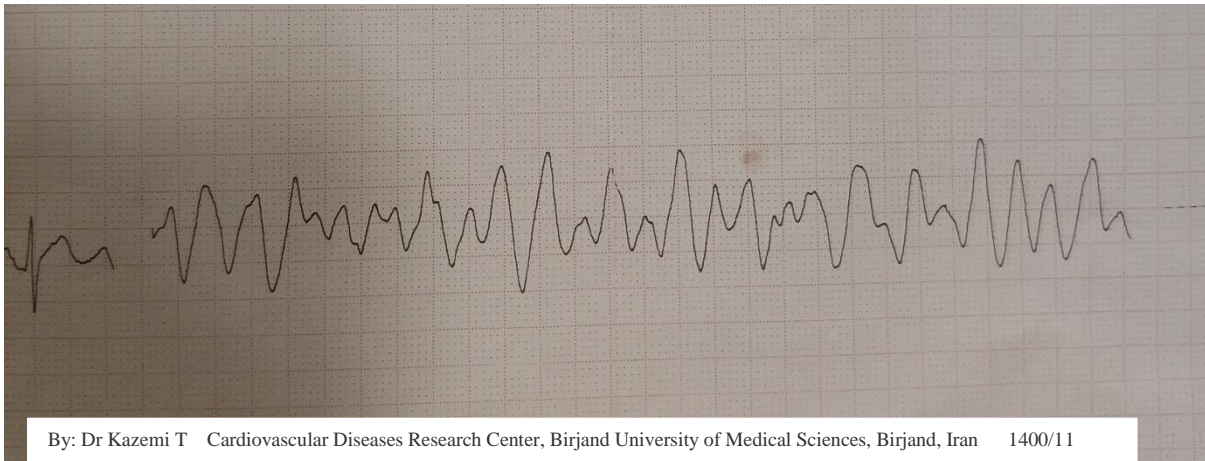
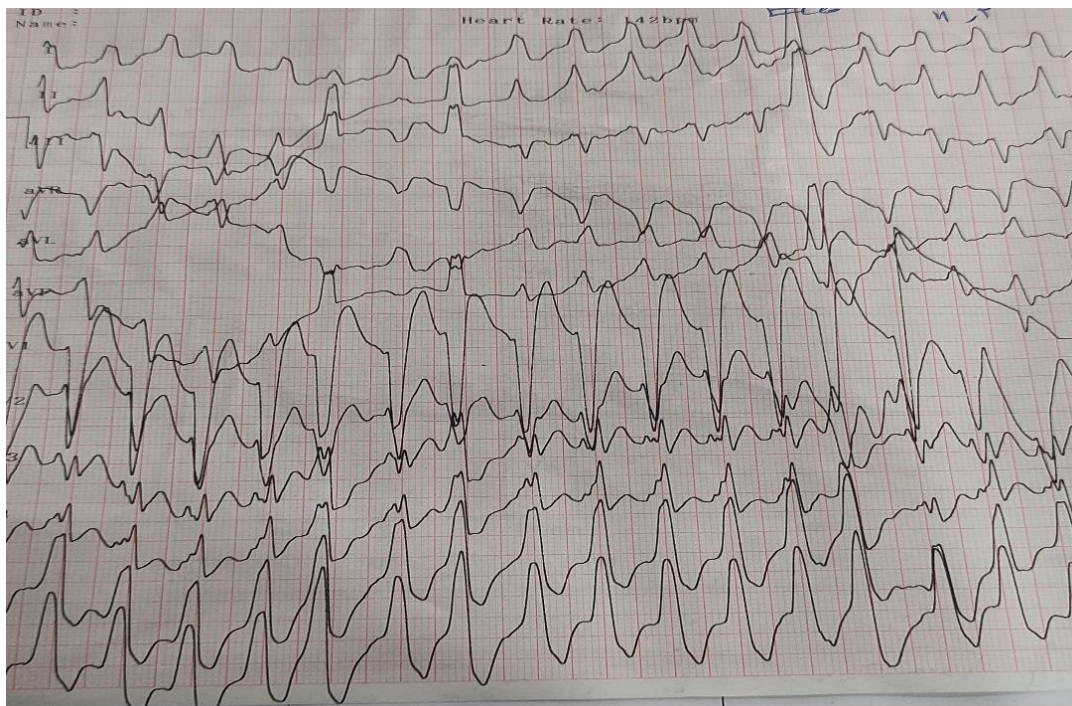


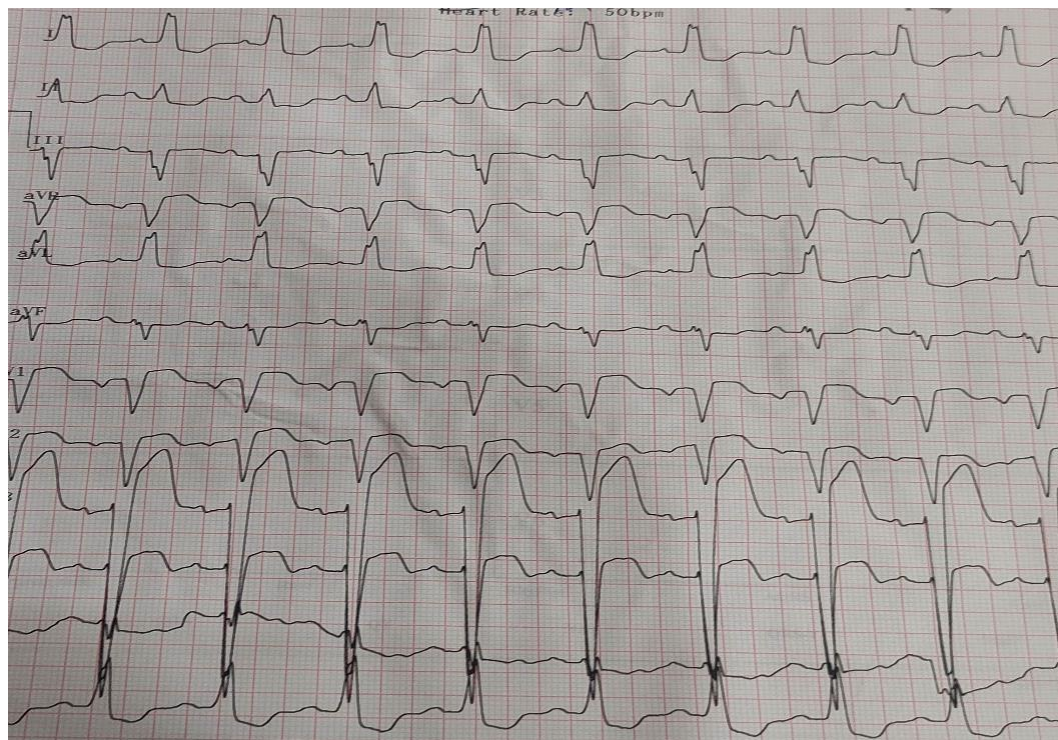
بیمار آقای ۶۸ سایه با ایست قلبی تنفسی ، سابقه هیپرتانسیون .نوار قلب های قبلی بیمار LBBB بوده است. آنژیوگرافی کرونر نرمال بود .اکوی قلب $EF = 20\%$

نوار موقع ایست قلبی



نوار اول بعد از CPR و برگشت بیمار





By: Dr Kazemi T Cardiovascular Diseases Research Center, Birjand University of Medical Sciences, Birjand, Iran 1400/11