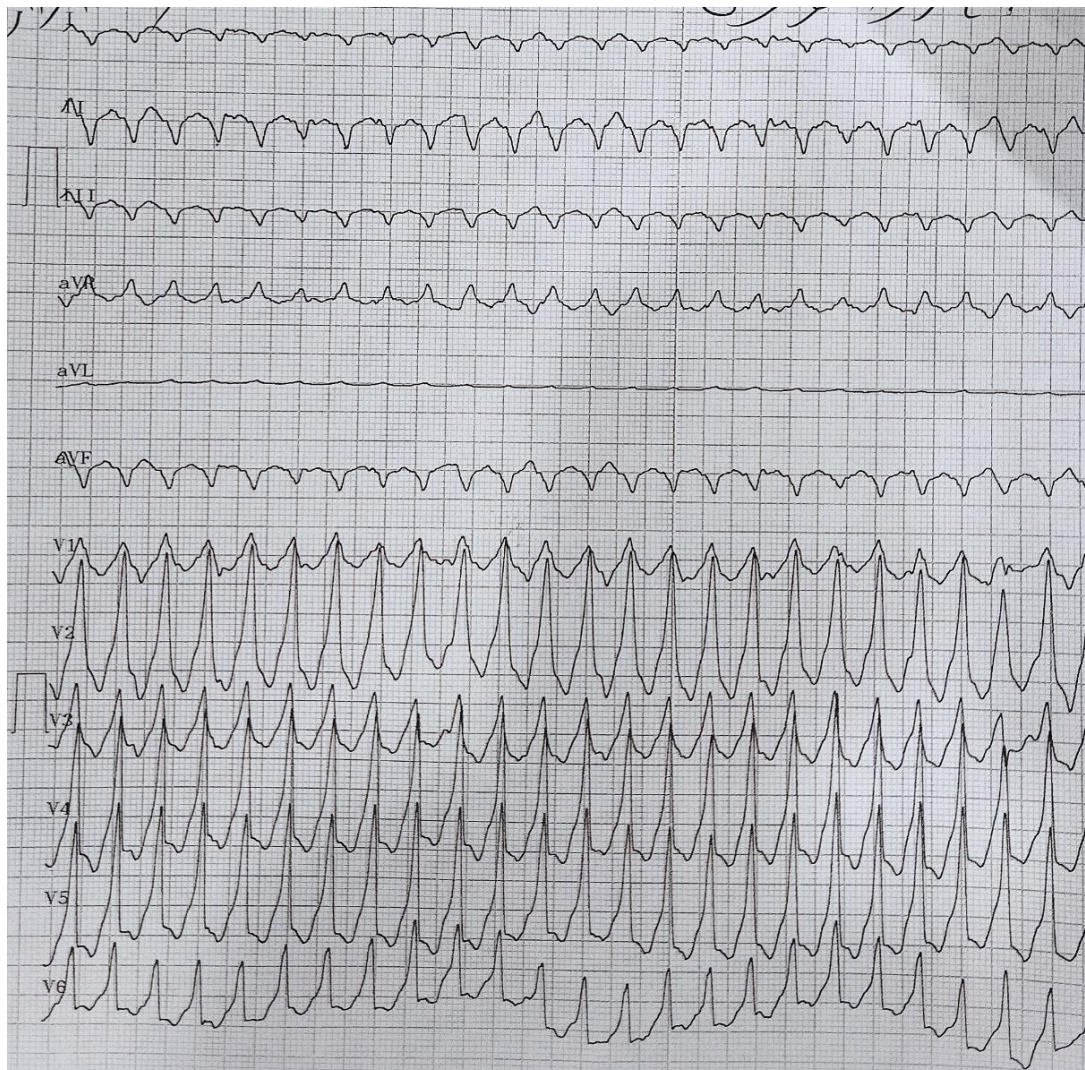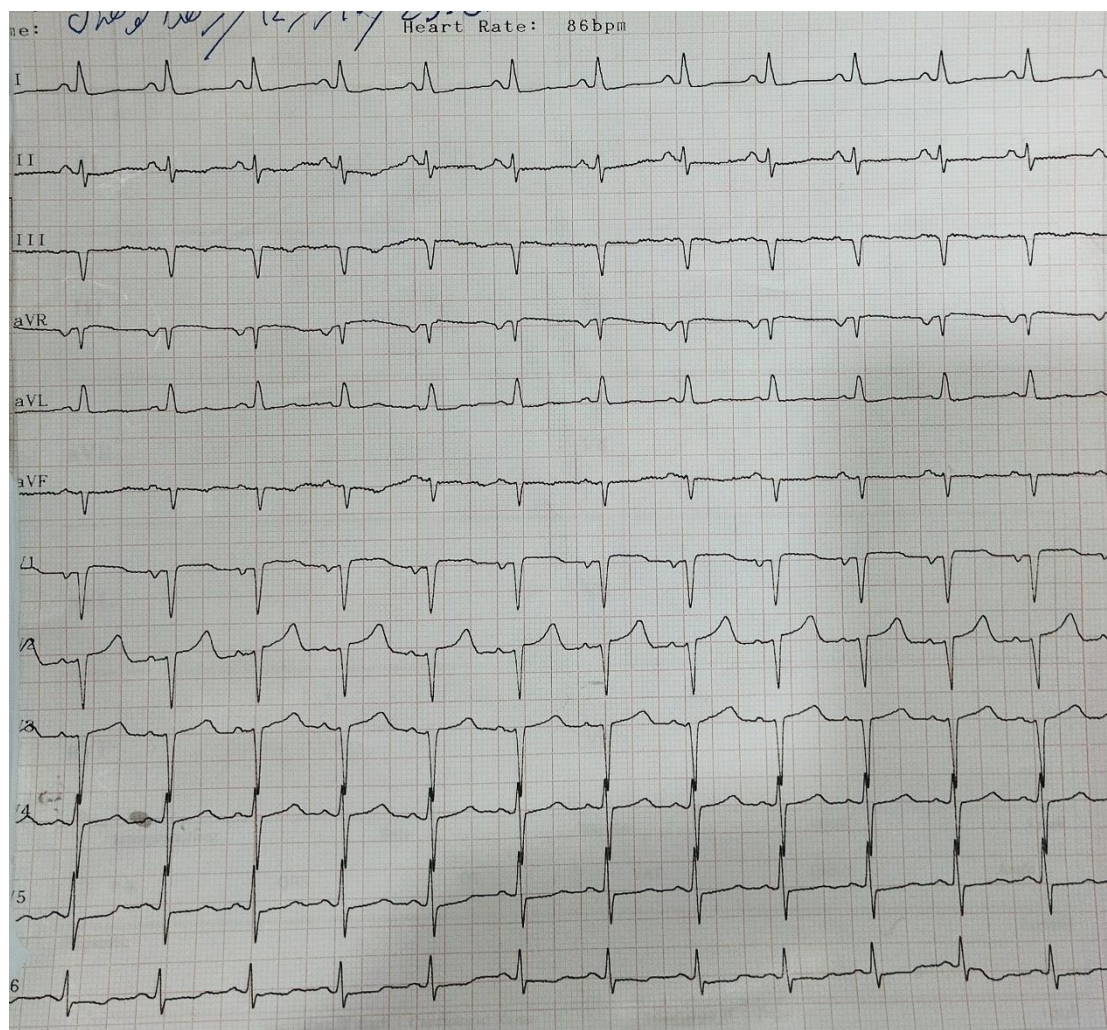


خانم ۵۰ ساله دیابتی و هیپرتانسیو از روز قبل دچار حملات درد تپیک قفسه سینه شده است. امروز با طپش قلب، ضعف بیحالی و فشارخون ۸۰/۶۰ میلیمتر جیوه مراجعه کرده.

نوار بدو ورود



نورا دوم بعد از ۱۵۰ ژول شوک



By: Dr Kazemi T Cardiovascular Diseases Research Center, Birjand University of Medical Sciences, Birjand, Iran 1400/11