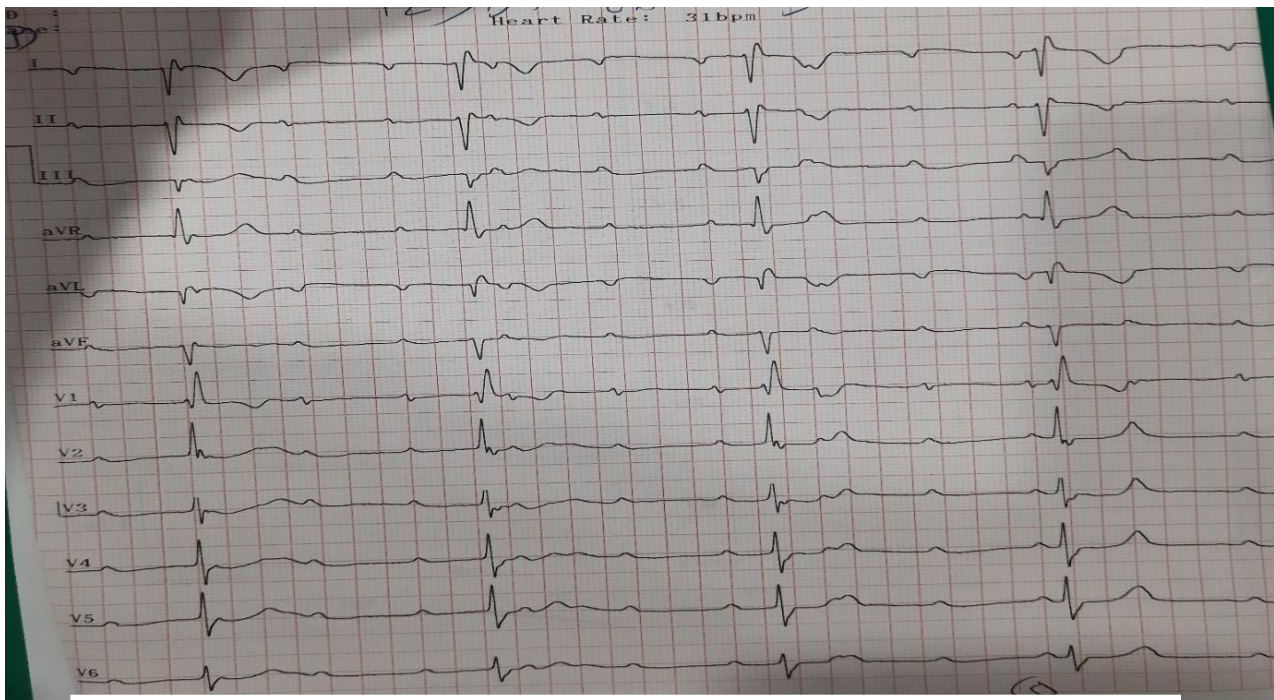
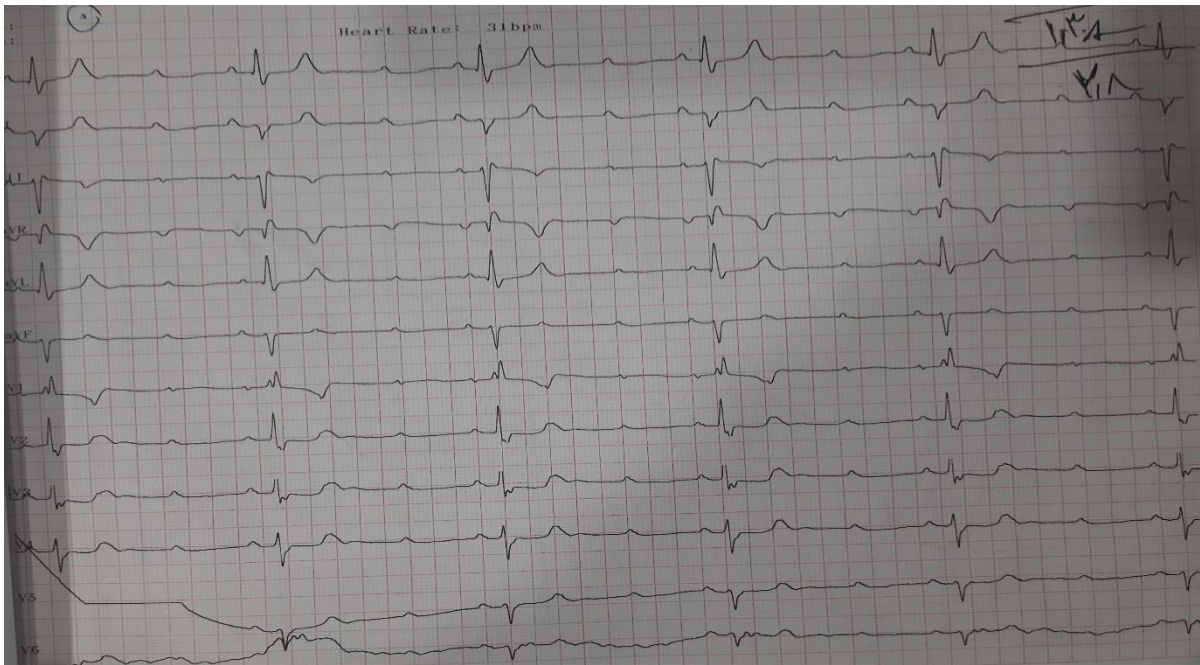


خانم ۶۸ ساله با سرگیجه شدید



By: Dr Kazemi T Cardiovascular Diseases Research Center, Birjand University of Medical Sciences, Birjand, Iran

در نوار قلب اول CAVB + Limb Displacement



By: Dr Kazemi T Cardiovascular Diseases Research Center, Birjand University of Medical Sciences, Birjand, Iran

در نوار قلب دوم با اصلاح محل لیدها CAVB مشهود است