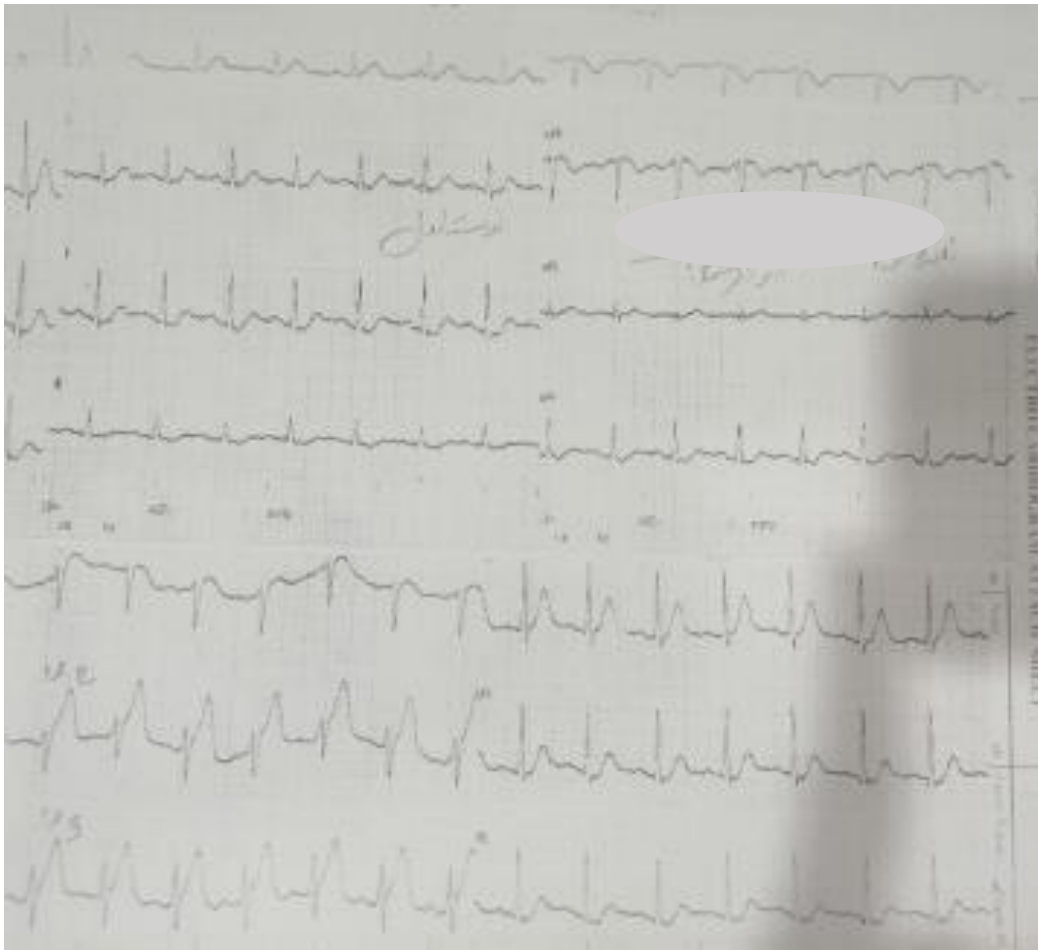


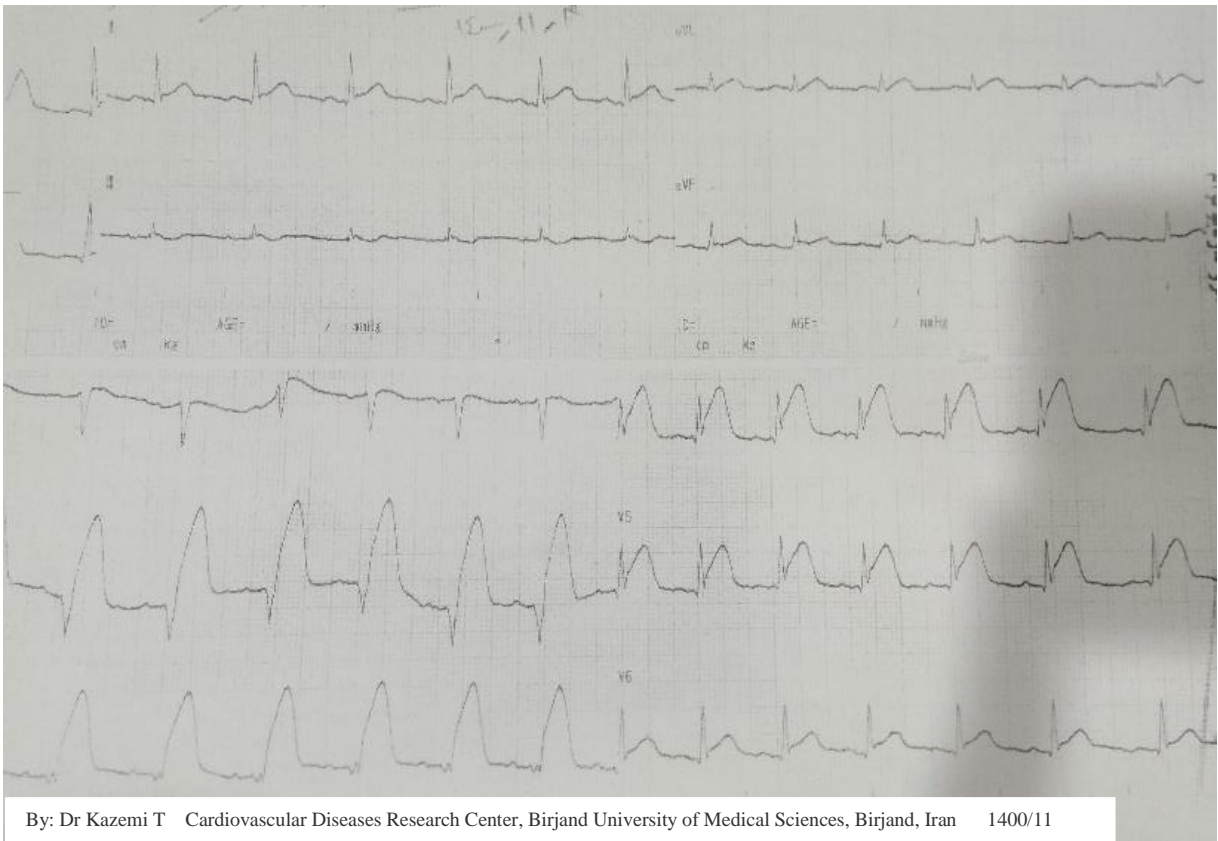
اقای ۵۶ ساله با درد تیبیک قفسه سینه به اورژانس شهرستان که امکان PPCI ندارد مراجعه کرده است.

نوار قلب بدو ورود به اورژانس

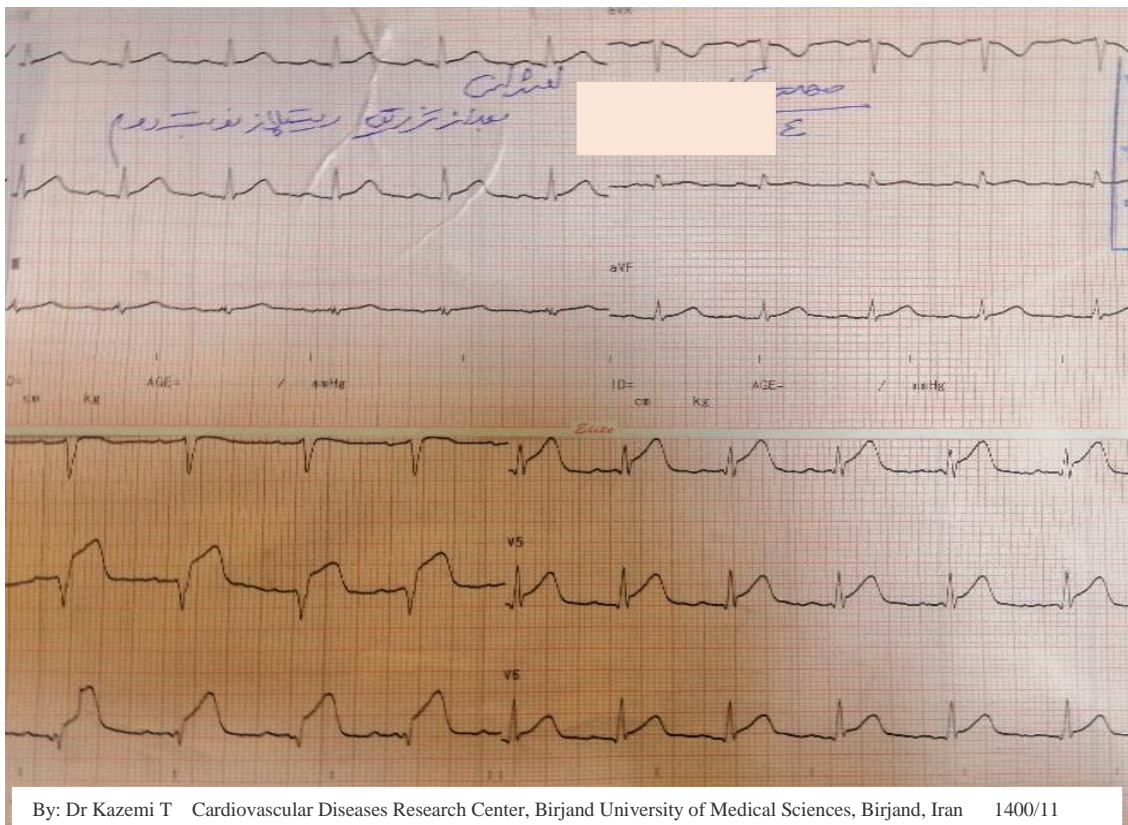


By: Dr Kazemi T Cardiovascular Diseases Research Center, Birjand University of Medical Sciences, Birjand, Iran 1400/11

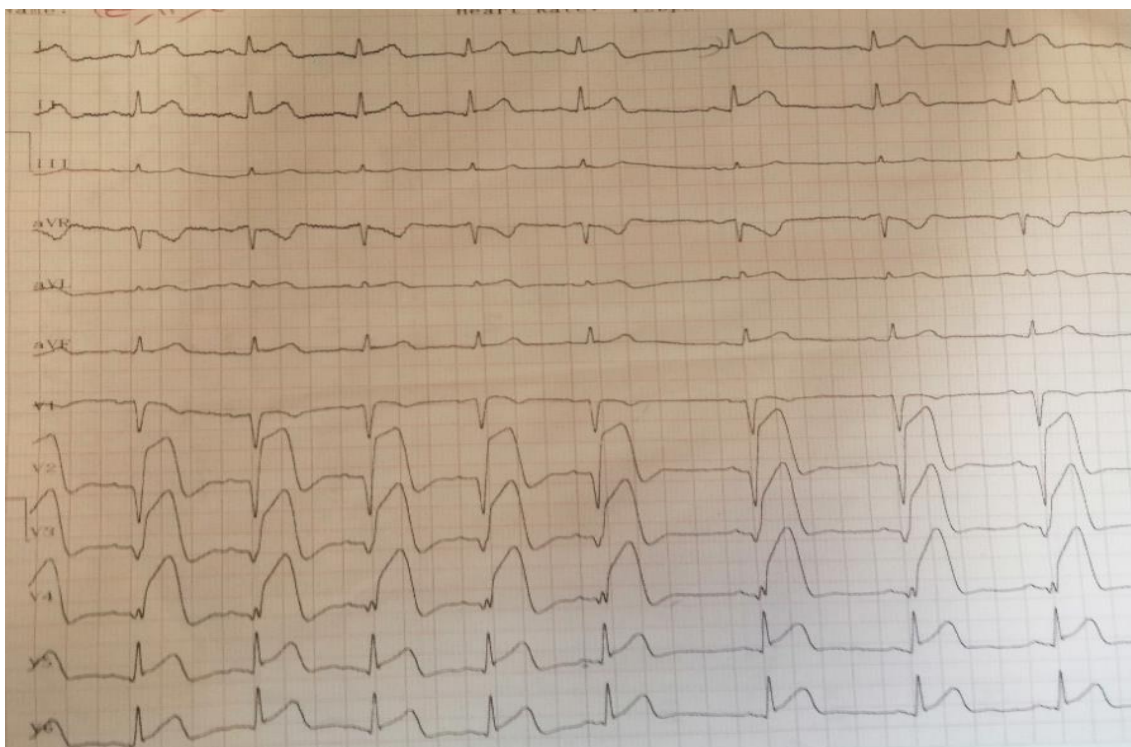
نوار قلب قبل از تزریق رتپلاز



نوار قلب بعد از تزریق دوز دوم رتپلاز

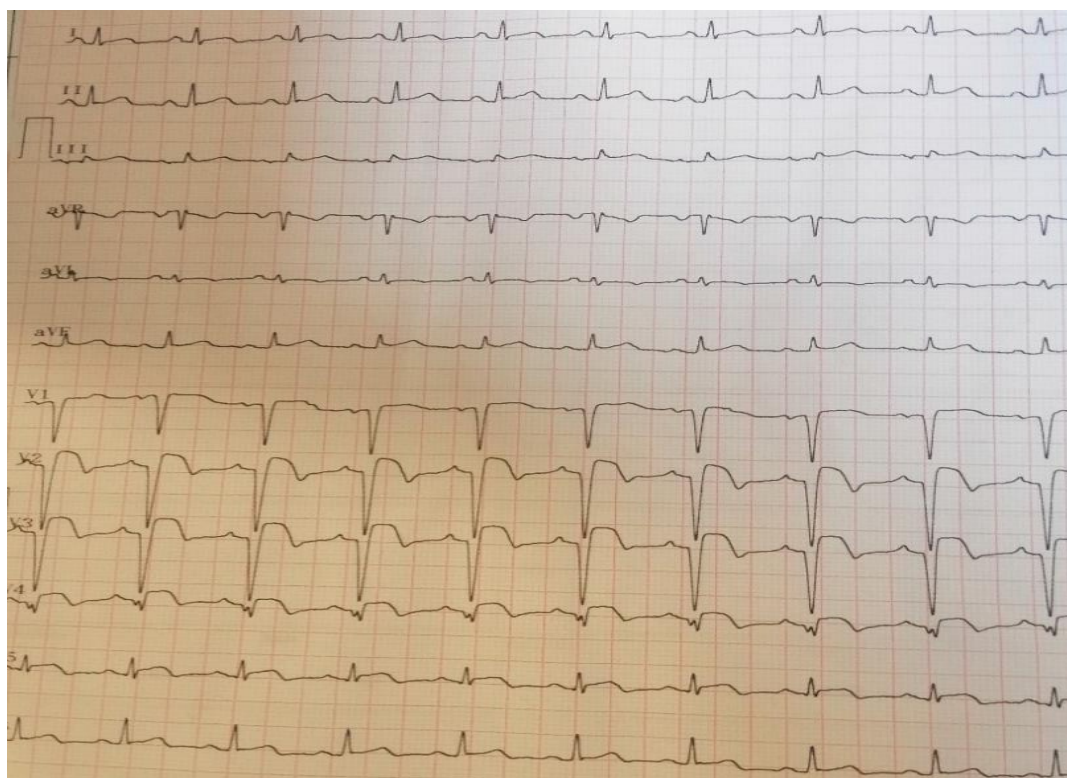


نوار قلب بدو ورود به بیرجند با توجه به تداوم درد جهت Rescue PCI



By: Dr Kazemi T Cardiovascular Diseases Research Center, Birjand University of Medical Sciences, Birjand, Iran 1400/11

نوار قلب زمان ترخیص



By: Dr Kazemi T Cardiovascular Diseases Research Center, Birjand University of Medical Sciences, Birjand, Iran 1400/11